サーマルペーパーを使用する場合は右上にホチキス止め（2枚ずつ切り離す）

乳房超音波検査

受診日	受診番号	氏　名	生　年　月　日
年 月　日	7001		大　昭　平　年 月　日生（　歳）

①所見 ☑右　□左　○異常所見なし

形状	☑円形・楕円形　○多角形　○分葉形　○不整形
大きさ	7.5 × 3.5 × 5.0 mm（長径×厚×短径）
エコーパターン	○充実性　○濃合性（嚢胞内腫瘤）　○嚢胞性
内部エコーレベル	○高　☑等～低
境界部	○不明瞭　○明瞭粗糙　☑平滑明瞭
境界部高エコー像	○あり　☑なし
乳腺境界線の断裂	○あり　☑なし
後方エコー	○減弱　☑不変・増強
微細点状～点状スポット	○あり　○なし
D／W	☑小（<0.7）　○大（≧0.7）

□乳管拡張　○両側、多発　○単一区域
乳管内エコー　○あり　○なし
○両側、多発　○乳頭近傍　○区域性、連続
□多発小嚢胞像　○限局性、区域性　○びまん性
□乳腺内低エコー域　○斑状、豹紋状、地図状　○境界不明瞭
○びまん性・散在性　○局所性　○片側乳腺全体
□構築の乱れ　皮膚の瘢痕　○あり　○なし
※石灰化と考えられる高エコースポットを随伴　○あり　○なし

②所見 ☑右　□左　○異常所見なし

形状	○円形・楕円形　○多角形　○分葉形　○不整形
大きさ	max10.5×＿＿×＿＿mm（長径×厚×短径）
エコーパターン	○充実性　○濃合性（嚢胞内腫瘤）　☑嚢胞性
内部エコーレベル	○高　○等～低
境界部	○不明瞭　○明瞭粗糙　○平滑明瞭
境界部高エコー像	○あり　○なし
乳腺境界線の断裂	○あり　○なし
後方エコー	○減弱　○不変・増強
微細点状～点状スポット	○あり　○なし
D／W	○小（<0.7）　○大（≧0.7）

□乳管拡張　○両側、多発　○単一区域
乳管内エコー　○あり　○なし
○両側、多発　○乳頭近傍　○区域性、連続
□多発小嚢胞像　○限局性、区域性　○びまん性
□乳腺内低エコー域　○斑状、豹紋状、地図状　○境界不明瞭
○びまん性・散在性　○局所性　○片側乳腺全体
□構築の乱れ　皮膚の瘢痕　○あり　○なし
※石灰化と考えられる高エコースポットを随伴　○あり　○なし

③所見 ☑右　□左　○異常所見なし

形状	○円形・楕円形　○多角形　○分葉形　☑不整形
大きさ	11.0 × 11.5 × 7.0 mm（長径×厚×短径）
エコーパターン	☑充実性　○濃合性（嚢胞内腫瘤）　○嚢胞性
内部エコーレベル	○高　☑等～低
境界部	☑不明瞭　○明瞭粗糙　○平滑明瞭
境界部高エコー像	☑あり　○なし
乳腺境界線の断裂	☑あり　○なし
後方エコー	☑減弱　○不変・増強
微細点状～点状スポット	○あり　☑なし
D／W	○小（<0.7）　☑大（≧0.7）

□乳管拡張　○両側、多発　○単一区域
乳管内エコー　○あり　○なし
○両側、多発　○乳頭近傍　○区域性、連続
□多発小嚢胞像　○限局性、区域性　○びまん性
□乳腺内低エコー域　○斑状、豹紋状、地図状　○境界不明瞭
○びまん性・散在性　○局所性　○片側乳腺全体
□構築の乱れ　皮膚の瘢痕　○あり　○なし
※石灰化と考えられる高エコースポットを随伴　○あり　○なし

④所見 □右　☑左　☑異常所見なし

形状	○円形・楕円形　○多角形　○分葉形　○不整形
大きさ	＿＿×＿＿×＿＿mm（長径×厚×短径）
エコーパターン	○充実性　○濃合性（嚢胞内腫瘤）　○嚢胞性
内部エコーレベル	○高　○等～低
境界部	○不明瞭　○明瞭粗糙　○平滑明瞭
境界部高エコー像	○あり　○なし
乳腺境界線の断裂	○あり　○なし
後方エコー	○減弱　○不変・増強
微細点状～点状スポット	○あり　○なし
D／W	○小（<0.7）　○大（≧0.7）

□乳管拡張　○両側、多発　○単一区域
乳管内エコー　○あり　○なし
○両側、多発　○乳頭近傍　○区域性、連続
□多発小嚢胞像　○限局性、区域性　○びまん性
□乳腺内低エコー域　○斑状、豹紋状、地図状　○境界不明瞭
○びまん性・散在性　○局所性　○片側乳腺全体
□構築の乱れ　皮膚の瘢痕　○あり　○なし
※石灰化と考えられる高エコースポットを随伴　○あり　○なし

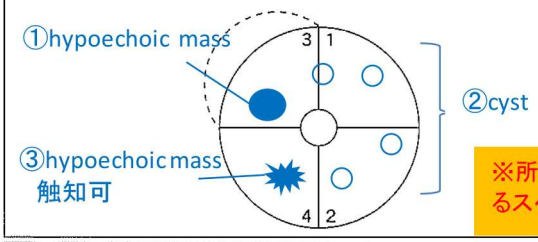

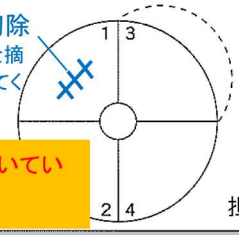

※所見が4つ以上ある場合は空いているスペースに記載してください。

担当者＿＿＿＿ 印 または サイン

＜所見＞

該当するカテゴリーに☑を入れてください

＜カテゴリー＞

	1	2	3	4	5
右	□	□	□	□	□
左	□	□	□	□	□

読影医＿＿＿＿＿＿
判定医＿＿＿＿＿＿

No.	判定 A B C D E F	コメント	二次指示
部位	区域	所見	診断名

こちらは記入しないで下さい

入力	確認